

Enfermedad grave de microcirculación coronaria

Severe coronary microcirculation disease

Rodolfo Vega Candelario^{1*} <http://orcid.org/0000-0003-4459-8350>

¹Hospital Provincial Docente “Roberto Rodríguez Fernández”. Ciego de Ávila, Cuba.

*Autor para la correspondencia: rvc_50@infomed.sld.cu

Recibido: 19/09/2019

Aprobado: 23/09/2019

Hombre de 38 años que ingresó en terapia intensiva por infarto agudo de miocardio con elevación del ST (IAMCEST) anterior extenso, fallo renal transitorio post-trombolisis, angina post-IAMCEST, arritmias ventriculares graves, disfunción sistólica del ventrículo izquierdo. La coronariografía realizada fue normal. En la AngioTAC coronaria se observó (Fig.):

- Lesiones severas de las diagonales y todo el lecho vascular distal de arterias coronarias subendocárdicas, necrosis de cara anterior y remodelación de ventrículo izquierdo (VI) (Fig. A y Fig. B).^(1,2,3)
- Remodelación, disfunción sistólica, dilatación septo apical, fracción de eyección de 42 %, trombo mural grande en ápex. Síndrome X microvascular grave de VI (Fig. C y Fig. D).^(4,5)

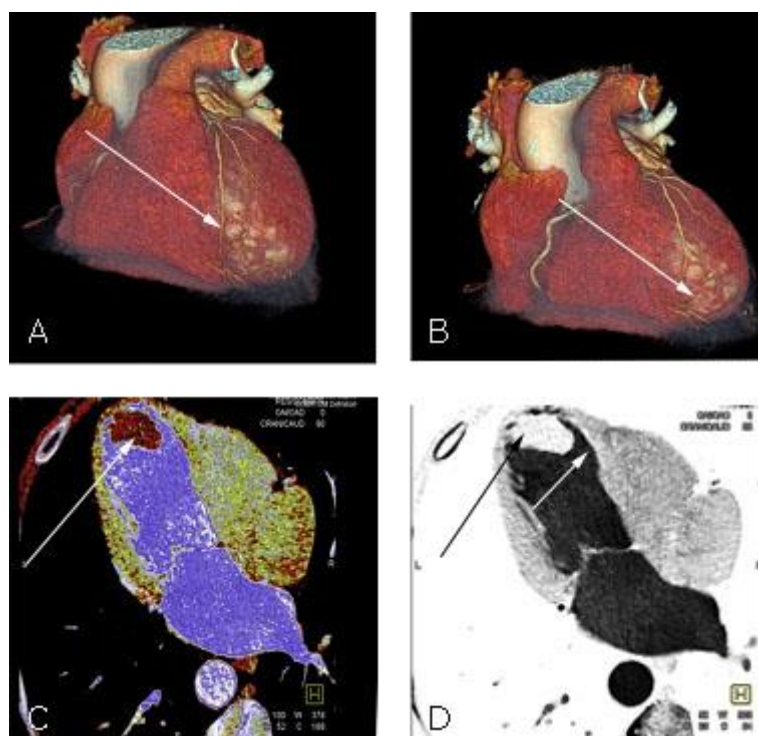


Fig. - AngioTAC coronaria. Infarto agudo de miocardio con elevación del ST por lesiones severas de microcirculación coronaria.

REFERENCIAS BIBLIOGRÁFICAS

1. Radico F, Cicchitti V, Zimarino M, De Caterina R. Angina pectoris and myocardial ischemia in the absence of obstructive coronary artery disease: practical considerations for diagnostic tests. *JACC Cardiovasc Interv.* 2014 [citado: 22/02/2018];7(5):453-63. Disponible en: <https://www.sciencedirect.com/science/article/pii/S1936879814005093?via%3Dihub>
2. Chacón-Hernández N, San Miguel-Cervera D, Vilar-Herrero V, Rumiz-González E, Berenguer-Jofresa A, Morell-Cabedo S. Síndrome coronario agudo en pacientes con arterias coronarias normales: estudio con tomografía de coherencia óptica. *Cartas científicas. Rev Esp Cardiol.* 2015 [citado: 15/11/2018];68(6):531-43. Disponible en: <https://www.revespcardiol.org/es-pdf-S0300893215001153>
3. Bairey Merz CN, Pepine CJ, Walsh MN, Fleg JL. Ischemia and no obstructive coronary artery disease (INOCA): Developing Evidence-based Therapies and Research Agenda for the Next Decade. *Circulation.* 2017 March 14 [citado: 15/01/2019];135(11):1075-92. Disponible en: <https://www.ncbi.nlm.nih.gov/pmc/articles/PMC5385930/pdf/nihms850333.pdf>

4. Zuluaga-Quintero M, Cano-Granda CC. Infarto agudo de miocardio sin enfermedad coronaria aterosclerótica obstructiva. Iatreia. 2018 Oct-Dic [citado: 15/01/2019];31(4):371-9. Disponible en: <http://www.scielo.org.co/pdf/iat/v31n4/0121-0793-iat-31-04-00371.pdf>

5. Vega Candelario R. Síndrome X de microcirculación coronaria, espasmo coronario e infarto agudo de miocardio en pacientes sin lesiones coronarias significativas. Rev. CorSalud. 2018 [citado: 11/11/2018];10(2):170-3. Disponible en: <http://www.revcorsalud.sld.cu/index.php/cors/article/view/339/693>

Conflictos de intereses

No existen conflictos de intereses.