

MONOTEMÁTICO SOBRE TRAUMA CRANEOENCEFÁLICO



Hematoma subdural crónico: atención neurointensiva

Chronic subdural haematoma: neurocritical assistance

Andrea Andrade López^{1,2}
Cristian Blanco Teheran^{1,2}
Rubén Lara Ortega²
Luis Rafael Moscote Salazar^{2,3,4*}

¹ Investigador Junior. Universidad de Cartagena, Cartagena de Indias, Colombia.

² Centro de Investigaciones Biomédicas (CIB), Facultad de Medicina, Universidad de Cartagena, Cartagena, Colombia.

³ Médico. Especialista en Neurocirugía. Facultad de Medicina, Universidad de Cartagena. Cartagena de Indias, Bolívar.

⁴ Cartagena Neurotrauma Research Group, Cartagena de Indias, Colombia.

*E-mail para la correspondencia: mineurocirujano@aol.com

PUNTOS CLAVE

- El trauma craneoencefálico es la principal causa de hematoma subdural crónico aunque con frecuencia puede ocurrir en ausencia de un evento identificable.
- Es más frecuente en personas de la tercera edad del sexo masculino.

- El hematoma se desarrolla en la capa más externa de la duramadre.
- El estudio de elección para su diagnóstico es la tomografía computarizada.
- El tratamiento quirúrgico se realizará en pacientes seleccionados.

Recibido: 26/06/2018

Aprobado: 12/07/2018

INTRODUCCIÓN

El hematoma subdural crónico (HSC) fue reportado por primera vez en 1657 por Johan Wepfer, durante la realización de una necropsia a un paciente con ictus, luego fue mencionado por Bayles en 1826 y atribuyó su fisiopatología al “resangrado crónico”, posteriormente fue descrito por Rudolph Virchow en 1857 como paquime-ningitis hemorrágica.

Actualmente se define como una colección encapsulada de sangre, fluidos y productos de la degradación de la sangre, ubicada entre la duramadre y la aracnoides, que aparece generalmente tres semanas después de un trauma craneal leve.

Aunque se considera el trauma craneoencefálico la principal causa de HSC con frecuencia puede ocurrir en ausencia de un evento identificable. Entre los factores de riesgo destacables se encuentran: edad

avanzada; epilepsia; hemodiálisis; baja presión intracraneal; excesivo consumo de alcohol y el tratamiento con anticoagulantes y antiagregantes plaquetarios.

Es una de las patologías neuroquirúrgicas más comunes en las personas de la tercera edad, con un promedio entre 63-77 años y relación 3:1 de predominio masculino. Es bilateral en el 20-25 % de los casos, situación que aumenta morbilidad y mortalidad. Posee una incidencia de 3.4-5 por cada 100.000 personas y 58 por cada 100.000 mayores de 70 años; cuya tasa se incrementa progresivamente como consecuencia del aumento de la esperanza de vida poblacional.

Se han propuesto diversos manejos, tanto quirúrgicos como no quirúrgicos que respondan a las necesidades del paciente crítico; sin embargo, no se ha establecido un protocolo de atención estandarizado.

FISIOPATOLOGÍA

Clásicamente se ubicaba al HSC entre la duramadre y la aracnoides en el llamado espacio subdural, sin embargo, estudios de microscopia electrónica han revelado que el HSC se desarrolla en la subcapa más interna de la duramadre, formada por las células del borde dural, quienes se hallan adyacentes a la membrana aracnoidea y tienen la capacidad de fagocitar y convertirse en tejido conectivo fibrocelular. Dicha capa es una de las más débiles en las meninges, por su estructura conformada por fibroblastos aplanados con poco colágeno extracelular, fácilmente afectado por el trauma.

A medida que avanza el hematoma agudo, se activa una respuesta inflamatoria que favorece la fibrinólisis del coágulo, liberación de factores angiogénicos como el factor de crecimiento placentario y el factor de crecimiento epitelial vascular y la pro-

ducción de tejido de granulación, se forman vasos sanguíneos inmaduros y frágiles que permiten la expansión del hematoma. Después de transcurridas 3 a 4 semanas se forma la “neomembrana” característica del HSC proveniente de la proliferación de las células del borde dural asociado a la presencia de procolágeno tipo 1 y 3 que sugiere un proceso fibroproliferativo similar al que se produce durante la cicatrización de heridas; más formación conjunta de vasos inmaduros con fugas que aportan a la perpetuación del hematoma. Cabe resaltar que solo el 20 % de los hematomas agudos se convierten en HSC; este fenómeno posiblemente se explica por la capacidad de reabsorción natural en los hematomas de menor tamaño y la ausencia de disrupción de la capa de células del borde dural (Figura 1).

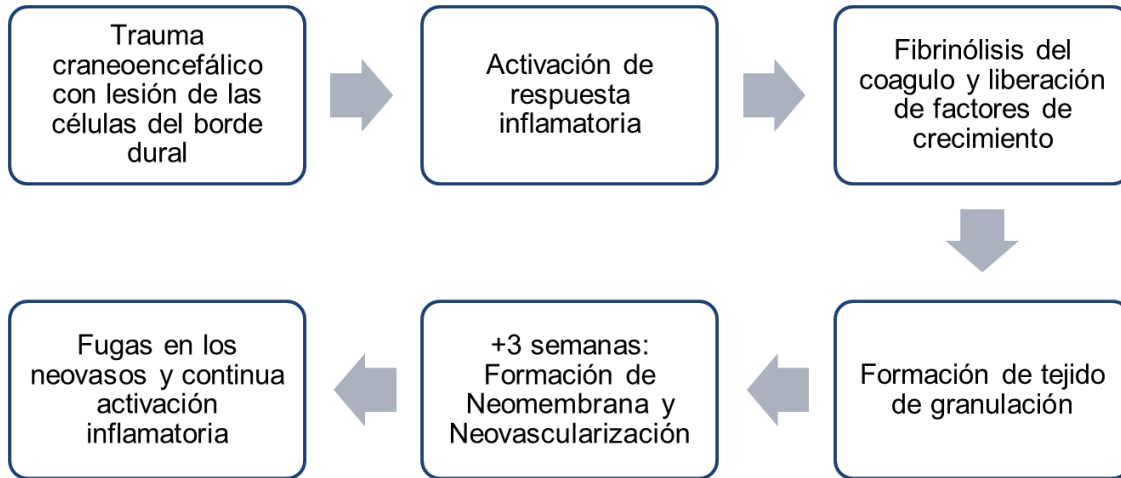
APROXIMACIÓN AL PACIENTE AFECTO DE HEMATOMA SUBDURAL CRÓNICO

Los pacientes presentan una amplia variedad de síntomas neurológicos que podrían semejar un accidente cerebrovascular o demencia de rápida evolución; como cefalea, confusión aguda, debilidad progresiva de las extremidades, alteración de la marcha, caída recurrente y deterioro cognitivo. El estudio de elección para el abordaje inicial del HSC es la tomografía axial computarizada (TAC) de cráneo simple; se observa una imagen característica de media luna ubicada en el espacio subdural, que generalmente cruza las suturas. Su densidad dependerá del tipo de líquido y su cronicidad, por lo general se observa hipodensidad homogénea que corresponde a hematoma antiguo, aunque también puede visualizarse áreas de hemorragia aguda como zonas hiperdensas. Puede ocasionar efecto de masa que resulte en desplazamiento de la línea media, deben solicitarse

además cortes sagital y coronal que permiten la estimación del volumen. En pacientes con HSC bilateral el desplazamiento de la línea media es mínimo o inexistente, sin

embargo, el efecto de masa puede ser aún mayor, con aplanamiento de los ventrículos laterales.

Figura 1. Fisiopatología del Hematoma subdural crónico



TRATAMIENTO NO QUIRÚRGICO

Las terapias farmacológicas son una opción tanto para el manejo perioperatorio con el fin de disminuir el riesgo de recidiva y reintervención, así como una opción alternativa al tratamiento quirúrgico. Tienen como finalidad intervenir sobre los mecanismos fisiopatológicos subyacentes a la producción del hematoma: la cascada inflamatoria; angiogénesis; sangrado en la neovascularización e hiperfibrinólisis. Se reserva el tratamiento quirúrgico para aquellos pacientes con deterioro neurológico.

Los pacientes elegidos para el tratamiento conservador no deben tener signos de más de un hematoma, ni evidencia de edema en la tomografía, desviación de la línea media en 10 mm o menos, cisternas basales de tamaño normal.

Se ha propuesto el uso de esteroides como tratamiento farmacológico adyuvante, teóricamente se ha demostrado en modelos animales que afecta el desarrollo de la neomembrana y la neovascularización por acción directa sobre la activación del proceso inflamatorio; disminuye el volumen del hematoma y las recidivas.

Dexametasona, esteroide sintético, ha demostrado que reduce la tasa de recidivas postquirúrgicas, mortalidad y puede ser utilizado como manejo conservador. Aunque diversos estudios retrospectivos, prospectivos, modelos animales y preliminares de ensayos clínicos controlados respaldan su utilización aún no se han aceptado universalmente.

Se ha propuesto el uso de etizolam un análogo de los benzodiazepinas, ácido tranexámico, estatinas y los inhibidores de la enzima convertidora de angiotensina (IECA),

su uso aún no ha sido difundido por la ausencia de estudios de alta calidad que los respalden.

ATENCIÓN PREQUIRÚRGICA

El manejo inicial de los pacientes con sospecha clínica de hematoma subdural debe estar encaminado a asegurar la vía aérea, mantener una ventilación adecuada y evaluación general de la circulación.

La TAC y la resonancia magnética nuclear (RNM) permiten identificar las lesiones cerebrales: su tamaño, localización y gravedad para poder determinar una conducta médica o quirúrgica en caso de ser necesario.

La evaluación prequirúrgica se realizará mediante un detallado examen clínico; interrogatorio sobre antecedentes de enfermedades previas, uso de fármacos (antiagregantes plaquetarios, anticoagulantes, drogas hipoglicemiantes o antihipertensivas u otras de interés); puntuación obtenida en la escala de coma de Glasgow; tamaño del hematoma intracraneal y/o edema en estudios imagenológicos, cambios o desviación de la línea media y presencia de borramiento de las cisternas basales. Se realizarán además investigaciones de laboratorio incluyendo estudios hemquímicos y de la coagulación. Considerando lo anterior se decidirá imponer tratamiento médico o quirúrgico.

En el manejo prequirúrgico del hematoma subdural crónico se debe controlar el tiempo de protrombina y el INR para evitar recurrencia de sangrado postquirúrgico. A pacientes con patologías concomitantes en las que se hace necesario el uso de anticoagulantes se debe disminuir el INR a menos de 1,4 y está indicada la reversión inmediata utilizando concentrados de complejo protrombina de cuatro factores (II, VII, IX, X) o plasma fresco congelado. Pacientes

medicados con antiplaquetarios (aspirina), el manejo para la reversión en casos de emergencia se puede realizar mediante transfusión de plaquetas debido a que la inhibición de la cox2 es irreversible y en los pacientes ambulatorios la recomendación es suspender el consumo del antiplaquetario entre 5 y 10 días antes del procedimiento para permitir la regeneración plaquetaria. Algunos cirujanos utilizan anticonvulsivos para reducir las probabilidades de episodios convulsivos en el contexto de un hematoma subdural crónico debido al efecto de masa con aumento de la presión intracraneal, pero esta medida terapéutica no está recomendada por ninguna guía de manejo clínico.

TRATAMIENTO QUIRÚRGICO

El tratamiento quirúrgico del HSC siempre ha sido polémico debido a que hay autores quienes reportan haber tenido desenlaces exitosos con manejo médico conservador, aun así, la gran mayoría de médicos están de acuerdo con el drenaje quirúrgico para evitar la eventual compresión cerebral severa.

Las indicaciones quirúrgicas para el tratamiento del hematoma subdural crónico están relacionadas con síntomas neurológicos: alteración progresiva de la conciencia; hemiparesia o hemiplejía; episodios convulsivos; y la presencia de efecto de masa con desplazamiento de la línea media cerebral observado en los estudios imagenológicos realizados.

La técnica quirúrgica se ha clasificado según la evacuación del hematoma:

- Craneotomía abierta (extracción de una ventana ósea en el quirófano y drenaje directo del hematoma, irrigación y / o resección de la membrana).
- Craneotomía con orificio de la perforación (agujero perforado en el cráneo en

la sala de operaciones, y posterior punción dural e irrigación).

- Craneotomía con taladro giratorio (pequeño agujero realizado en el cráneo), que se puede realizar al lado de la cama, con la colocación posterior de un catéter de drenaje.

MANEJO POSTQUIRÚRGICO Y SEGUIMIENTO

Posterior al tratamiento quirúrgico a los pacientes con HSC es de suma importancia realizar el seguimiento adecuado.

Se recomienda la deambulacion temprana con lo que se obtiene un índice menor de complicaciones médicas (neumonía, trombosis venosa profunda) aun así se debe

reanudar la actividad según las condiciones generales de cada persona y la presencia o no de comorbilidades.

La reanudación con anticoagulantes o antiplaquetarios debe realizarse con la ayuda de los puntajes CHA2DS2-VASc y HAS-BLED, para evaluar el riesgo de tromboembolismo y hemorragia, respectivamente cuando hay enfermedades de base para evitar recurrencia y la progresión de esta patología, aun cuando estas complicaciones no son frecuentes.

Se realizará tomografía axial computarizada de control postquirúrgica a las dos semanas subsiguientes al procedimiento para detectar la presencia de coágulos restantes y para evaluar la probabilidad de recurrencia. Se indica profilaxis de trombosis venosa profunda con heparinas de bajo peso molecular.

LECTURAS RECOMENDADAS

- Edlmann E, Giorgi-Coll S, Whitfield PC, Carpenter KLH, Hutchinson PJ. Pathophysiology of chronic subdural haematoma: Inflammation, angiogenesis and implications for pharmacotherapy. *J Neuroinflammation*. 2017;14(1):1-13.
- Huang KT, Bi WL, Abd-El-Barr M, Yan SC, Tafel IJ, Dunn IF, et al. The Neurocritical and Neurosurgical Care of Subdural Hematomas. *Neurocrit Care*. 2016;24(2):294-307.
- Ivamoto HS, Lemos HP, Atallah AN. Surgical Treatments for Chronic Subdural Hematomas: A Comprehensive Systematic Review [Internet]. Vol. 86, *World Neurosurgery*. Elsevier Ltd; 2016. 399-418 p. Available from: <http://dx.doi.org/10.1016/j.wneu.2015.10.025>
- Jafari N, Gesner L, Koziol JM, Rotoli G, Hubschmann OR. The Pathogenesis of Chronic Subdural Hematomas: A Study on the Formation of Chronic Subdural Hematomas and Analysis of Computed Tomography Findings. *World Neurosurg* [Internet]. 2017;107:376-81. Available from: <http://dx.doi.org/10.1016/j.wneu.2017.07.108>
- Kolias A, Edlmann E, Hutchinson PJ. The role of pharmacotherapy in the management of chronic subdural haematoma. *Swiss Med Wkly*. 2017;147:w14479.
- Mehta V, Harward SC, Sankey EW, Nayar G, Codd PJ. Evidence based diagnosis and management of chronic subdural hematoma: A review of the literature. *J Clin Neurosci* [Internet]. 2018;50:7-15. Available from: <https://doi.org/10.1016/j.jocn.2018.01.050>
- Ragland JT, Lee K. Chronic Subdural Hematoma ICU Management. *Neurosurg Clin N Am* [Internet]. 2017;28(2):239-46. Available from: <http://dx.doi.org/10.1016/j.nec.2016.11.006>

Andrade López A, Blanco Teheran C, Lara Ortega R, Moscote Salazar LR. Hematoma subdural crónica: atención neurointensiva. Vol. 17, Suplemento 2 (2018). Pág. 86-91

Sahyouni R, Goshtasbi K, Mahmoodi A, Tran DK, Chen JW. Chronic Subdural Hematoma: A Historical and Clinical Perspective. World Neurosurg [Internet]. 2017;108:948–53. Available from: <http://dx.doi.org/10.1016/j.wneu.2017.09.064>

Szczygielski J, Gund SM, Schwerdtfeger K, Steudel WI, Oertel J. Factors Affecting Outcome in Treatment of Chronic Subdural Hematoma in ICU Patients: Impact of Anticoagulation. World Neurosurg [Internet]. 2016;92:426–33. Available from: <http://dx.doi.org/10.1016/j.wneu.2016.05.049>

Conflictos de intereses

Los autores declaran no tener conflictos de intereses.

El contenido de los artículos publicados, son responsabilidad de los autores y no necesariamente reflejan la opinión del Comité Editorial de Revista Cubana de Medicina Intensiva y Emergencias.

Copyright. Revista Cubana de Medicina Intensiva y Emergencias. Revista Electrónica. Sus artículos están bajo una **licencia de Creative Commons Reconocimiento – No Comercial**, los lectores pueden realizar copias y distribución de los contenidos por cualquier medio, siempre que se mantenga el reconocimiento de sus autores, no se haga uso comercial de las obras, ni se realice modificación de sus contenidos.
