

## PRESENTACIÓN DE CASO



### Neumonía por *Pneumocystis jirovecii* en paciente alcohólico inmunodeprimido

#### *Pneumocystis jirovecii* pneumonia in an immunodepressed alcoholic patient

Gladys María Castro Pérez<sup>1</sup>, Héctor R. Díaz Águila<sup>2</sup>, Marcos Ernesto Ponce Castro<sup>3</sup>, Claudia Yinet Enríquez Ferreiro<sup>3</sup>

#### Resumen

**Introducción:** *Pneumocystis jirovecii*, anteriormente conocido como *Pneumocystis carinii f. sp. hominis*, continúa siendo uno de los patógenos oportunistas más importantes que afecta a individuos con síndrome de inmunodeficiencia adquirida e inmunodeprimidos por otras causas, en los que produce una neumonía grave con una alta tasa de morbilidad y mortalidad.

**Objetivo:** presentar un caso atípico de un paciente VIH negativo, alcohólico; que obtuvo el germen oportunista más frecuente en personas infectadas por el Virus de Inmunodeficiencia Humana y pos trasplantados.

**Presentación del caso:** paciente masculino de 52 años de edad, raza blanca, fumador y alcohólico habitual. Ingresó en el hospital por presentar disnea, tos húmeda frecuente con expectoración verdosa, pérdida del apetito y xerostomía. Se realizó diagnóstico de neumonía por *Pneumocystis jirovecii* mediante el diagnóstico terapéutico propuesto por Hufeland.

**Conclusiones:** se consideró el diagnóstico de neumonía por *Pneumocystis jirovecii* en un paciente alcohólico inmunodeprimido considerando su respuesta al tratamiento específico utilizado.

**Palabras Clave:** *Pneumocystis jirovecii*; inmunosupresión; neumonía; alcoholismo

#### Abstract

**Introduction:** *Pneumocystis jirovecii*, previously well-known as *Pneumocystis carinii f. sp. hominis*, continues being one of the opportunistic pathogens more important affecting individuals with acquired immunodeficiency syndrome and others causes of immunosuppression, it produces a serious pneumonia with a high morbidity and mortality rates.

**Objective:** to present an atypical case of an HIV negative, alcoholic patient; infected with the most frequent opportunistic pathogen in people infected by the human immunodeficiency virus.

**Case report:** a 52-year-old man, heavy alcoholic and smoker patient was admitted to the hospital for dyspnoea, frequent humid cough with greenish expectoration, apparent loss of the appetite and xerostomy. A diagnosis of *Pneumocystis jirovecii* pneumonia was performed by means of the therapeutic diagnosis proposed by Hufeland.

**Conclusions:** it was considered the pneumonia diagnosis by *Pneumocystis jirovecii* in an alcoholic immunodepressed patient by considering it answer to the specific treatment used.

**Key words:** *Pneumocystis jirovecii*; pneumonia; immunosuppression; alcoholism

El *Pneumocystis jirovecii* (Pj), continúa siendo uno de los más importantes patógenos oportunistas que afectan a individuos con el síndrome de inmunodeficiencia adquirida (SIDA) y a pacientes inmunocomprometidos negativos al virus de la inmunodeficiencia humana (VIH).<sup>1</sup>

*Pneumocystis jirovecii* (antiguamente conocido como *P. carinii*), es un hongo patógeno, oportunista, extracelular, que provoca una infestación

#### Introducción

respiratoria que se manifiesta en pacientes inmunodeprimidos, conocida como neumocistosis.<sup>2</sup>

El cuadro patológico que produce no es muy específico, presenta síntomas clínicos de neumonía: tos sin expectoración, disnea, fiebre, pérdida de peso, temblores, expectoración con sangre (rara) e infiltración pulmonar bilateral en la radiografía de tórax. El diagnóstico se realiza con la visualización de Pj mediante tinción de Gomori,

tinción argéntica, inmunofluorescencia directa en muestras de secreciones bronquiales obtenidas mediante lavado bronco alveolar el cual tiene una sensibilidad mayor de 90 %. En ocasiones se observa el germen en muestras de esputo, pero tiene una sensibilidad muy baja.<sup>3</sup>

El objetivo de este trabajo es presentar un caso atípico de un paciente VIH negativo, alcohólico; que presentó neumonía por Pj y el diagnóstico se realizó mediante la respuesta terapéutica específica empleada.

### Presentación del caso

Paciente masculino de 52 años de edad, raza blanca, VIH negativo, con antecedentes de ser fumador y alcohólico habitual. Ingresó en el hospital por presentar disnea, tos húmeda frecuente con expectoración verdosa, pérdida del apetito y xerostomía.

Al examen físico se comprobó murmullo vesicular disminuido con estertores crepitantes en

campo pulmonar derecho, frecuencia cardiaca en 105 lpm y fiebre.

El estudio inicial radiográfico de tórax mostró opacidad no homogénea de los lóbulos inferior, medio y superior del pulmón derecho que respeta el vértice pulmonar, relacionado con posible proceso inflamatorio (Fig. 1).

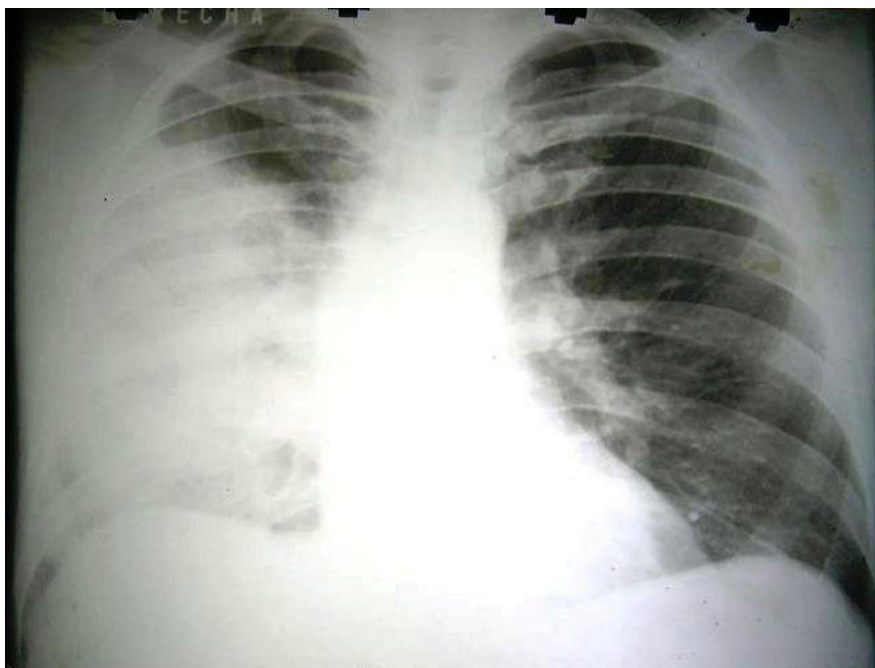


Fig. 1. Estudio radiográfico de tórax realizado al ingreso.

El leucograma mostró:  $5.0 \times 10^9/L$  con estudio diferencial normal y la analítica hemoquímica no evidenció alteraciones significativas.

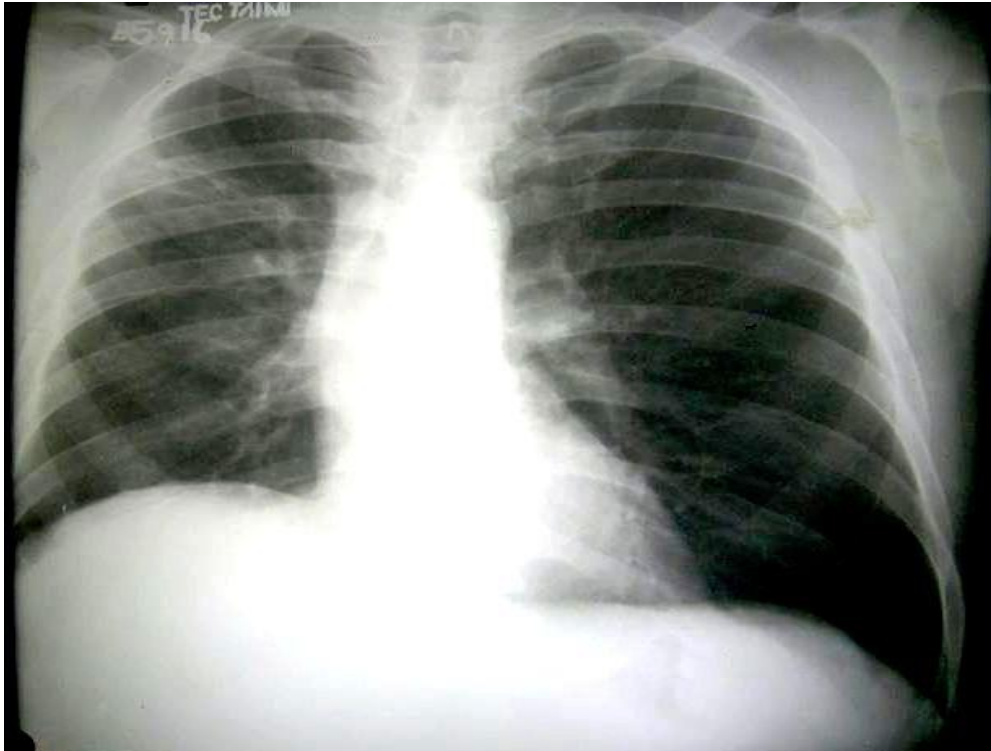
Se realizaron exámenes de esputo bacteriológicos y para bacilo ácido-alcohol resistente (BAAR), no se obtuvo crecimiento bacteriano en los primeros y los resultados del BAAR fueron codificación 0. Se inició tratamiento con ceftriaxona, posteriormente metronidazol, cinco días después se cambió la antibioticoterapia por gentamicina, seguidamente se administró cefepime y finalmente meropenem (a las dosis terapéuticas habituales).

El paciente mantuvo una evolución tórpida, empeoró el cuadro y presentó disnea intensa, toma de su estado de consciencia por lo que fue transferido a la unidad de cuidados intensivos (UCI) con el diagnóstico de insuficiencia respiratoria aguda, se inició ventilación mecánica no invasiva y tratamiento con cotrimoxazol por considerarse una neumonía por Pj en paciente alcohólico e inmunodeprimido.

Se observó mejoría clínica con resolución de la insuficiencia respiratoria, el estudio radiográfico evolutivo mostró mejoría radiológica y la presencia de fibrosis hacia el lóbulo pulmonar derecho y

opacidad periférica a ese nivel por proceso inflamatorio en resolución (Fig. 2).

Fue egresado y en controles ambulatorios el paciente se mantuvo asintomático.



**Fig. 2.** Estudio radiográfico evolutivo.

### Discusión

El *Pneumocystis jirovecii* es un microorganismo que habitualmente se encuentra en la flora respiratoria, causa neumonía sólo en pacientes inmunodeprimidos.<sup>4</sup>

El Pi produce una neumonía difusa o parcheada. Las áreas pulmonares afectadas no se encuentran aireadas y son de color rojo carnosos. En la histología, los espacios alveolares están rellenos de un material amorfo, espumoso, similar al edema proteináceo, formado por parásitos y detritus celulares. Con frecuencia se observa una reacción inflamatoria intersticial leve, con ensanchamiento de los septos, exudación de proteínas y fibrina, proliferación de neumocitos, extravasación de hematíes y formación de membranas hialinas.<sup>5</sup>

El etanol, potente droga psicoactiva que tiene importantes efectos secundarios, entre ellos la inmunodepresión, es responsable de infecciones oportunistas en pacientes consumidores del mismo.

La neumocistosis tiene un inicio lento e insidioso días a semanas, e incluso meses, y es menos

grave. Las personas con este tipo de neumonía que no tienen SIDA generalmente se enferman de manera más rápida y la enfermedad es más grave.

Los síntomas incluyen: tos, a menudo leve y seca, fiebre, respiración acelerada, dificultad para respirar, en especial con actividad (al esfuerzo),<sup>6</sup> y presentan cuadro de insuficiencia respiratoria aguda y necesidad de soporte ventilatorio.<sup>7</sup>

El diagnóstico se dificulta en centros asistenciales que no cuentan con los medios requeridos por lo que se debe realizar el llamado diagnóstico terapéutico de Hufeland,<sup>8</sup> sometido a la contrastación con los resultados de los exámenes complementarios (cuando están disponibles), la evolución de la enfermedad en el paciente y la respuesta a la terapéutica empírica aplicada.

El caso que se presenta tenía antecedentes de alcoholismo, ingresó por neumonía y no se observó mejoría clínica, ni radiológica con el tratamiento antibacteriano impuesto. Ante esta situación, se consideró que el paciente estaba inmunodeprimido; se realizó el planteamiento clínico

de neumonía por *Pneumocystis jirovecii* y se comenzó tratamiento con antibióticos específicos, su resultado fue una evolución favorable tanto clínica como radiológica.

Se concluye que el diagnóstico definitivo de la neumonía que presentó el paciente fue por *Pneumocystis jirovecii* porque presentó una respuesta satisfactoria con el tratamiento empleado.

#### Referencias bibliográficas

1. Calderon EJ, Gutiérrez-Rivero S, Durand-Joly I, Dei-Cas E. Pneumocystis infection in humans: diagnosis and treatment. Expert Review Anti-Infective Therapy. 2010 [citado 4 diciembre 2017];8(6):683-701. Disponible en: <https://www.ncbi.nlm.nih.gov/pub-med/20521896>
2. Calderón E, Sandubete Pneumocystis jirovecii: cien años de historia. Rev Cubana Med Trop. 2011[citado 4 diciembre 2017];68(2) Disponible en: [http://scielo.sld.cu/scielo.php?script=sci\\_arttext&pid=S0375-7602011000200001](http://scielo.sld.cu/scielo.php?script=sci_arttext&pid=S0375-7602011000200001)
3. Bennet N J. Pneumocystis jirovecii Pneumonia Overview of Pneumocystis jirovecii Pneumonia. Medscape. Aug 08, 2017[citado 4 diciembre 2017]; Disponible en: <http://emedicine.medscape.com/article/225976-overview>
4. Biblioteca Nacional Médica de los Estados Unidos. Neumonía por *Pneumocystis jirovecii* 2015 [citado 4 diciembre 2017]. Disponible en: <https://medlineplus.gov/spanish/ency/article/000671.htm>
5. Walzer PD, Smulian AG, Miller RF. Pneumocystis species. In: Bennett JE, Dolin R, Blaser MJ, eds. Mandell, Douglas, and Bennett's Principles and Practice of Infectious Diseases. 8th ed. Philadelphia, PA: Elsevier Saunders; 2015.
6. Zorrilla Salazar E, Castañón Olivares L R. Neumocistosis. Universidad Nacional Autónoma de México (UNAM). Departamento de Microbiología y parasitología[citado 4 diciembre 2017]; Disponible en: <http://www.fac-med.unam.mx/deptos/microbiologia/micologia/neumocistosis.html>.
7. Venkatesan P. Guideline for the Treatment of Pneumocystis jirovecii pneumonia (PCP) in Adults. Clinical Guidelines and the Trust Antibiotic Website 2017 [citado 4 diciembre 2017];8(6):683-701. Disponible en: <https://www.nuh.nhs.uk/handlers/downloads.ashx?id=69347>
8. Díaz J, Gallego B, León A. El diagnóstico médico: bases y procedimientos. Rev Cub Med Integr. 2006 [citado 4 diciembre 2017];22(1) Disponible en: [http://bvs.sld.cu/revisitas/mqi/vol22\\_1\\_06/mqi07106.htm](http://bvs.sld.cu/revisitas/mqi/vol22_1_06/mqi07106.htm)

<sup>1</sup>Máster en Atención Integral a la Mujer. Lic. Enfermería. Profesor Asistente. Filial Universitaria de Ciencias Médicas de Sagua la Grande. Villa Clara. Cuba.

<sup>2</sup>Máster en Urgencias Médicas. Especialista de segundo grado en Medicina Interna y en Medicina Intensiva y Emergencias. Profesor Auxiliar. Hospital Universitario de Sagua la Grande. Villa Clara. Cuba.

<sup>3</sup>Estudiante de tercer año de medicina. Filial de Ciencias Médicas de Sagua la Grande. Villa Clara. Cuba.

Los autores no declaran conflicto de interés. En la investigación los autores realizaron las siguientes tareas: MSc. Gladys María Castro Pérez: revisión de Historia Clínica, revisión de bibliografía, redacción de la presentación del caso y del informe final. Dr. Héctor Díaz Águila: atendió el caso en sala de terapia Intensiva, ayudó a la confección de la historia clínica, indicó exámenes complementarios y tratamiento, redacción de la presentación del caso. Revisión del manuscrito. Marcos Ernesto Ponce Castro: ayudó en la atención del paciente, revisión de Historia Clínica, revisión de Bibliografía, realización de la discusión. Claudia Yinet Enríquez Ferreiro: ayudó en la atención del paciente y en la recogida de datos para la realización de esta investigación.

Recibido: 12 de octubre de 2017

Aprobado: 25 de enero de 2018

Publicado: Vol. 17, núm. 2 (2018)

Correspondencia: Gladys María Castro Pérez. Filial de Ciencias Médicas de Sagua la Grande. Villa Clara. CP: 53210. Cuba. E mail: [gladysmcp@infomed.sld.cu](mailto:gladysmcp@infomed.sld.cu)

Castro-Pérez GM, et al. Neumonía por *Pneumocystis jirovecii* en paciente alcohólico inmunodeprimido.  
Vol. 17, núm. 2 (2018): abril-junio. Pág. 55-59

Copyright. Revista Cubana de Medicina Intensiva y Emergencias. Revista Electrónica. Sus artículos están bajo una **licencia de Creative Commons Reconocimiento – No Comercial**, los lectores pueden realizar copias y distribución de los contenidos por cualquier medio, siempre que se mantenga el reconocimiento de sus autores, no se haga uso comercial de las obras, ni se realice modificación de sus contenidos.

---