

IMÁGENES EN MEDICINA INTENSIVA

Fiebre de orinas negras

Blackwater fever

Alexanders García Balmaseda¹, Yamilka Miranda Pérez²



Introducción

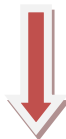El término "fiebre de orinas negras" o "aguas negras", conocido, por sus siglas al Inglés, internacionalmente como BWF (*blackwater fever*) o también llamado "fiebre biliosa hemoglobinúrica", fue introducido por Easmond en el año 1884, para describir la hemólisis intravascular aguda que se presentaba en individuos residentes en áreas endémicas de paludismo. Clásicamente se relaciona con una infección reciente o recurrente a *Plasmodium Falciparum* y la ingestión intermitente de la quinina o sus derivados, con una evolución clínica dramática y alta mortalidad.^{1,2}


Aunque su patogénesis no es muy clara, se cree que sea desencadenada por una reacción de hipersensibilidad, después de varias reinfecciones por *P. falciparum*, caracterizada clínicamente por hemoglobinuria masiva, pudiendo estar asociada con insuficiencia renal aguda, malaria cerebral y coagulación intravascular diseminada. Además del mecanismo inmunológico mencionado, se ha incriminado como causa de hemólisis intravascular aguda a la acción

de drogas antimaláricas, como quinina. El cuadro clínico se caracteriza por anemia hemolítica de aparición rápida, ictericia y orina de color rojo oscuro o negro; presentándose signos de intoxicación grave. La parasitemia es generalmente baja y la hemólisis ocurre tanto en los glóbulos rojos parasitados, como no parasitados. La hemoglobina es excretada por los riñones y se forman cilindros que obstruyen los túbulos y llevan a la anuria.³

Se presentan tres imágenes de orina de un paciente masculino de 54 años de edad, procedente de Guinea Conakry, recibido en la unidad de cuidados intensivos No 3 del Hospital Clínico Quirúrgico Docente "Abel Santamaría Cuadrado", Pinar del Río, con diagnóstico de paludismo grave con examen de gota gruesa positiva a 4 cruces para *Plasmodium Falciparum*; tratado con quinina y artemeter por vía parenteral. En su evolución desarrolló síndrome de disfunción múltiple de órganos (SDMO), estado muy crítico, egresado como fallecido.

Imágenes





Referencias bibliográficas

1. Blackie WK. Blackwater fever. Clin Proc 1944;11: 272-312.
2. Tran TH, Day NP, Ly VC, Nguyen TH, Pham PL. Blackwater fever in Southern Vietnam: a prospective descriptive study of 50 cases. Clin Infect Dis [Internet]. 1996 [citado 15 Ene 2016]; 23(6):1274-81. Disponible en: <http://cid.oxfordjournals.org/content/23/6/1274.short>
3. Llop Hernández A, Valdés-Dapena Vivanco M, Zuazo Silva JL. Microbiología y Parasitología Médica. [Internet]. La Habana: Editorial Ciencia Médicas; 2001. [citado 15 Ene 2016]; [aprox 17p]. Disponible en: http://bvs.sld.cu/libros_texto/microbiologia_iii/indice.html

¹ Médico Especialista de Primer Grado en Medicina Intensiva y Emergencias. Profesor Instructor.

² Médico Especialista de Primer Grado en Medicina Intensiva y Emergencias. Profesor Instructor.

No se declaran conflictos de intereses entre los autores. Todos contribuyeron de manera equitativa en la confección del manuscrito.

Recibido: 28 de enero de 2016

Aprobado: 15 de febrero de 2016

Alexanders García Balmaseda. Hospital Clínico Quirúrgico Docente "Abel Santamaría Cuadrado". Pinar del Río. Cuba. Correo electrónico: gbalmaceda@princesa.pri.sld.cu
